

Klinik für Mund-, Kiefer- und Gesichtschirurgie Heidelberg

Interdisziplinäre Sprechstunde für Risikopatienten unter Bisphosphonattherapie

Patienten unter Bisphosphonattherapie haben ein erhöhtes Risiko eine Kiefernekrose zu entwickeln, insbesondere nach zahnärztlichen Eingriffen. In der Klinik und Poliklinik für Mund-, Kiefer- und Gesichtschirurgie (Ärztlicher Direktor Prof. Dr. Dr. J. Hoffmann) des Universitätsklinikums Heidelberg werden Patienten in einer eigens hierfür eingerichteten „Bisphosphonatsprechstunde“ betreut, um das Risiko einer Kiefernekrose zu minimieren und den Patienten mit bereits manifester Kiefernekrose eine optimale Therapie zukommen zu lassen.

Perorale Bisphosphonate (BP) werden insbesondere bei benignen Knochenerkrankungen (postmenopausale Osteoporose, Morbus Paget, Osteogenesis imperfecta) eingesetzt, wohingegen intravenöse (i. v.) BP insbesondere bei soliden Tumoren wie Brust-, Pankreas- oder Lungenkrebs zur Vermeidung und Behandlung von skelettalen Komplikationen wie Knochenmetastasen oder tumorassoziierter Hyperkalzämie verwendet werden.

In unterschiedlichen randomisierten Studien konnte gezeigt werden, dass eine Therapie mit BP die Inzidenz von skelettalen Komplikationen senkt und die Lebensqualität von Patienten mit Knochenmetastasen oder mit multiplem Myelom erhöht.

Seit der Erstbeschreibung von unter i.v. BP-Therapie aufgetretenen Kiefernekrosen aus dem Jahr 2003, wurde eine Vielzahl von epidemiologischen Fallstudien und Übersichtsarbeiten veröffentlicht, die eine eindeutige Assoziation zwischen der BP-Therapie und einer Bisphosphonat induzierten Kiefernekrose (BRONJ=Bisphosphonate-Related-Osteonecrosis-of-the-Jaw) zeigen konnten, wobei der zugrundeliegende Pathomechanismus trotz einer Vielzahl von plausiblen Theorien noch nicht endgültig geklärt ist.

Klinisch imponiert eine BRONJ mit seit längerem bestehenden, meist lokalisierten Beschwerden sowie einer dezenten Weichteilschwellung. Intraoral finden sich

charakteristischerweise Schleimhautläsionen mit gelblich-weisslich verfärbtem, freiliegendem Kieferknochen (Abbildung 1A). Zeichen einer lokalen Entzündungsreaktion können vorhanden sein oder fehlen. In späteren Stadien können Fistelungen zum Nasenboden, zur Kieferhöhle und in die extraoralen Weichteile auftreten (Abbildung 1B) sowie Sequestrierungen des Knochens (Abbildungen 1C/1D).

Um eine BRONJ sicher von Erkrankung anderer Ätiologie mit ähnlichem klinischen Erscheinungsbild abzugrenzen, wurden bereits 2007 von der American Association of Oral and Maxillofacial Surgeons (AAOMS) die in der Tabelle 1 genannten Kriterien zur Diagnose einer BRONJ gefordert.

1. Aktuell laufende oder bereits abgeschlossene Therapie mit BP
2. Seit mehr als 8 Wochen im Kiefer freiliegender Knochen und
3. Keine Bestrahlungstherapie des Kiefers in der Vorgesicht des Patienten.

Für eine sichere Diagnose müssen alle 3 Kriterien erfüllt sein.

Diagnosekriterien. Kriterien für die Diagnose einer Bisphosphonatinduzierten Osteonekrose (BRONJ) nach Angabe der American Association of Oral and Maxillofacial Surgeons (AAOMS, 2007) (Tabelle 1).

Risikofaktoren. Die intravenöse BP-Gabe gilt als Hauptrisikofaktor für die Entwicklung einer BRONJ. Die Inzidenz nach intravenöser Applikation beträgt circa 0,8 bis 12 Prozent, bei oraler BP-Therapie 0,7 pro 100.000 Patienten pro Jahr der Anwendung. Grundsätzlich wird zwischen substanzabhängigen, lokalen und systemischen Risikofaktoren unterschieden.

Bei den substanzabhängigen Risikofaktoren wird neben der Art der Applikation (i. v. versus oral), der Potenz des jeweiligen BP-Präparates und der Dauer der BP-Therapie eine entscheidende Rolle zugerechnet. Zu den lokalen Risikofaktoren werden insbesondere operative Eingriffe gezählt: 67 Prozent der BRONJ werden mit dentoalveolären Eingriffen in Verbindung gebracht. Die BRONJ tritt im Unterkiefer doppelt so häufig wie im Oberkiefer auf und hier vor allem in Kieferabschnitten, die lediglich von einer dünnen Schleimhautschicht bedeckt sind. Bei den systemischen Risikofaktoren ist vor allem ein erhöhtes Lebensalter mit einem erhöhten BRONJ-Risiko einhergehend.

Die Prävention setzt bei Risikopatienten eine ausführliche Beratung und Sensibilisierung des jeweiligen Patienten für das Risiko einer BRONJ vor Beginn einer BP-Therapie voraus. Im Rahmen der Erstvorstellung sollte eine eingehende Mundhygiene-Instruktion stattfinden. Des Weiteren sollte der vorhandene Zahnersatz auf Druckstellen und optimale Passung kontrolliert werden. Scharfe Knochenkanten, insbesondere im Bereich des torus mandibulae und torus palatinus sollten geglättet werden und eine Sanierung potenzieller Entzündungsprozesse im Kiefer an erhaltungswürdigen Zähnen, im Sinne einer Fokusbe-seitigung, erfolgen.

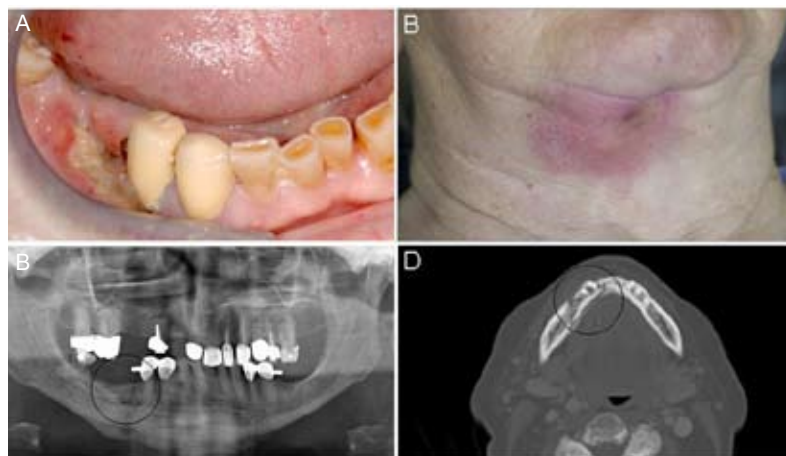
Vor Beginn einer BP-Therapie sollten Zähne mit nicht in absehbarer Zeit sanierbaren parodontalen Schäden bei Patienten mit relevantem Risikoprofil entfernt werden. Das Intervall zwischen Zahnsanierung und Beginn der BP-Therapie sollte mindestens 14 Tage betragen. Zur langfristigen erfolgreichen Prävention der BRONJ hat sich die Eingliederung der Patienten in regelmäßige Recalluntersuchungen, deren Intervall sich an dem jeweiligen Risikoprofil orientiert, bewährt.

Eine essenzielle Rolle spielt die Prävention einer BRONJ unter laufender BP-Therapie. Grundsätzlich sollten sich Patienten unter BP-Therapie regelmäßig alle drei Monate zur Kontrolle vorstellen. Im Rahmen dieses Recalls sollte erneut eine eingehende Mundhygiene-Instruktion sowie Sensibilisierung der Patienten stattfinden. Bei Therapiebedarf sollte ein möglichst minimalinvasives konservatives Vorgehen der Vorzug gegenüber operativen Therapien gegeben werden. Falls dentoalveoläre operative Eingriffe notwendig sind, werden Patienten, die in der Heidelberger BP-Sprechstunde vorstellig werden, je nach Ausmaß ihrer BP-Therapie in unterschiedliche Risikogruppen eingeteilt (Abbildung 2).

Patienten, die orale BP seit weniger als drei Jahre einnehmen, werden der Risikogruppe I zugeordnet, bei denen dentoalveoläre Eingriffe unter Berücksichtigung bestimmter Maßnahmen ohne Verzögerung durchführbar sind.

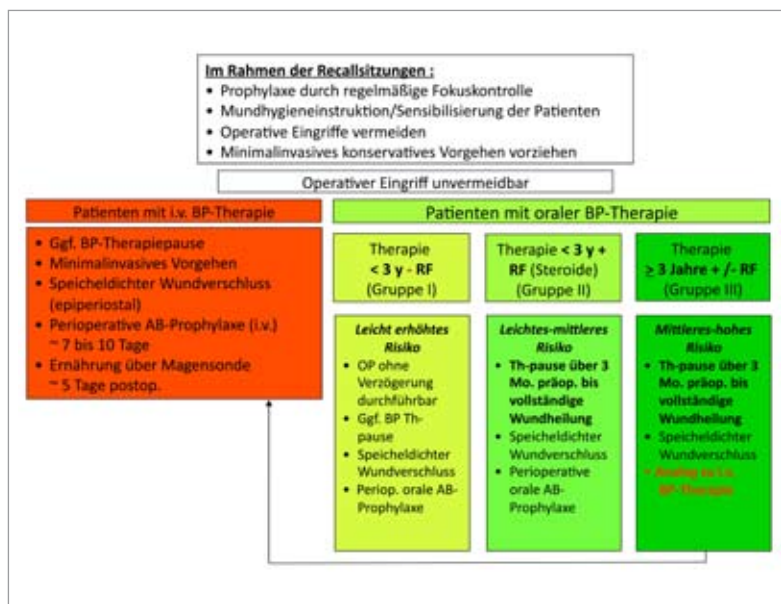
Patienten der Risikogruppe II nehmen orale BP seit weniger als drei Jahren und zusätzlich Kortikosteroide ein. Bei oralchirurgischen Eingriffen wird eine BP-Therapiepause von drei Monaten empfohlen, was in Rücksprache mit dem Behandler abgewogen werden muss. Des Weiteren sollte perioperativ eine orale antibiotische Prophylaxe für sieben bis zehn Tage durchgeführt werden.

Patienten, die orale BP mit oder ohne gleichzeitige Kortikoidmedikation länger als drei Jahre einnehmen, haben ein deutlich erhöhtes Risiko zur Entwicklung ei-



Abbildungen: Prof. Dr. J. Hoffmann

BRONJ im Bereich des Unterkiefers rechts bei Prothesendruckstelle (A) mit Abszedierung nach submandibulär (B). Nachweis eines Knochensequesters in regio 045-046 im OPT (C) und im CT (D) (Abb. 1).



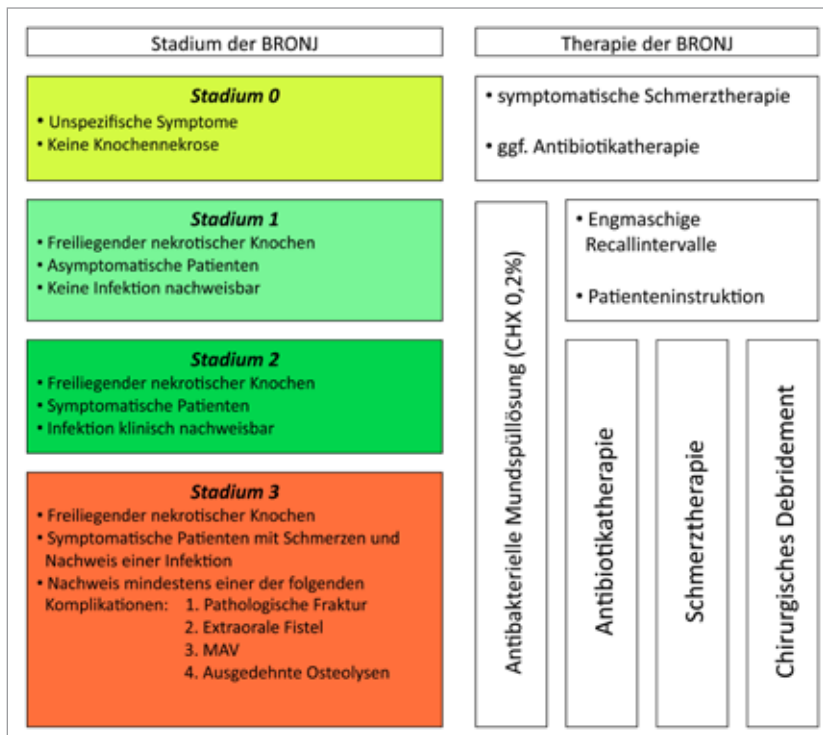
Heidelberger Schema zur Einteilung der BRONJ-Risikogruppen in Abhängigkeit von der Art der BP-Therapie (Abb. 2).

ner BRONJ und werden daher der Risikogruppe III zugeordnet. Hier ist bei chirurgischen Eingriffen am Kiefer neben einer dreimonatigen Therapiepause perioperativ eine intravenöse antibiotische Prophylaxe sowie eine postoperative nasogastrale Ernährung zu empfehlen. Bei Patienten, die sich einer i.v. BP-Therapie unterziehen, sollten Eingriffe am Kieferknochen nach Möglichkeit vermieden werden und falls notwendig unter Berücksichtigung der für die Risiko-

gruppe III empfohlenen Maßnahmen erfolgen.

Neben der Prävention vor Beginn sowie unter bereits laufender BP-Therapie stellt die Behandlung manifester BRONJ ein oft schwer zu therapierendes Krankheitsbild dar und ist häufig mit unbefriedigenden chirurgischen Ergebnissen assoziiert.

Lebensqualität. Das grundlegende Ziel einer Therapie von Patienten mit manifester BRONJ



BRONJ-Stadien mit jeweiliger Therapie in Anlehnung an die Empfehlung der American Association of Oral and Maxillofacial Surgeons (Position Paper on Bisphosphonate-Related Osteonecrosis of the Jaw (2009) (Abb. 3).

maligner Grunderkrankung oder bei Osteoporose hat sich die Anzahl der BP-Verschreibungen im letzten Jahrzehnt ver Hundertfacht, mit weiter steigenden Verschreibungszahlen ist zu rechnen. Gleichzeitig ist die Zahl der Risikopatienten für eine BRONJ bzw. der Patienten, die bereits an einer manifesten BRONJ leiden, angestiegen. Insbesondere kommt der Prävention einer BRONJ vor Beginn und unter bereits laufender BP-Therapie eine zentrale Rolle zu, die eine gezielte Befunderhebung durch erfahrene Zahnärzte und MKG-Chirurgen voraussetzt. Aufgrund der in aller Regel langjährigen Therapieverläufe sowie der langen Verweildauer der BP im Knochen ist eine intensive zahnärztliche und MKG-chirurgische Nachsorge unverzichtbar.

*Dr. Dr. Christian Freudlsperger,
Dr. Jens Bodem*

ist es, die Fortsetzung der onkologischen Behandlung zu unterstützen, um den Patienten den maximalen Nutzen einer intravenösen BP-Therapie weiterhin zukommen zu lassen. Außerdem soll eine Verbesserung der Lebensqualität der Patienten mit BRONJ angestrebt werden, indem Schmerzen reduziert, sekundäre Infektionen verhindert und das Ausbreiten von bereits bestehenden bzw. die Entstehung neuer nekrotischer Knochenareale gestoppt werden.

Im Vergleich zur chirurgischen Therapie bei Osteomyelitis oder Osteoradionekrose des Kiefers gestaltet sich das chirurgische Debridement des nekrotischen Knochens bei BRONJ schwierig, da der gesamte Kieferknochen unter dem pharmakologischen Einfluss der Bisphosphonate steht.

Wegweisend für die Therapie einer BRONJ ist die Einteilung je nach Schweregrad in vier unterschiedliche Stadien, aus denen sich die jeweiligen Therapieempfehlungen ableiten lassen (Abbildung 3). Prinzipiell soll

ein operatives Vorgehen im Sinne eines Debridement oder einer Dekortikation des befallenen Kieferabschnitts eher zurückhaltend und bei den Patienten erfolgen, bei denen bereits ein Stadium 2 oder 3 einer BRONJ diagnostiziert wurde.

Mobile Knochensequester müssen jedoch unabhängig vom Stadium entfernt werden. Eine chirurgische Therapie sollte bestenfalls durch eine Einrichtung erfolgen, die die Möglichkeit zur Behandlung unter Allgemeinnarkose, stationärer Betreuung und parenteraler antiinfektöser Therapie bietet. Im Rahmen der Therapie ist eine vollständige Entfernung des nekrotischen Knochens, eine spannungsfreie plastische Deckung und eine postoperative mechanische Schonung des Operationsgebietes erforderlich. Zähne, die sich im nekrotischen Areal befinden, müssen extrahiert werden.

Ausblick. Seit der Zulassung der BP zur Behandlung skelettaler Komplikationen bei Patienten mit

Info

Bisphosphonat-Sprechstunde

Termin

Freitags, 11.00 bis 14.30 Uhr und nach telefonischer Vereinbarung

Ort

Klinik und Poliklinik für Mund-, Kiefer- und Gesichtschirurgie, Universitätsklinikum Heidelberg Im Neuenheimer Feld 400, 69221 Heidelberg

Kontakt

Dr. Dr. Christian Freudlsperger
Dr. Jens Bodem

Internet

www.klinikum.uni-heidelberg.de/mkg

E-Mail

mkg.bisphosphonat@med.uni-heidelberg.de

Telefon

06221/56 73 04